

# さぶりめんと

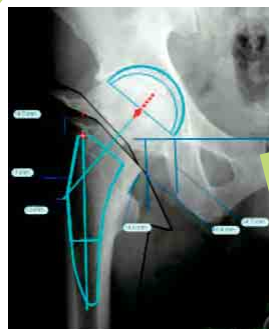
## 人工関節置換術に先進医療を導入

整形外科 花之内 健仁

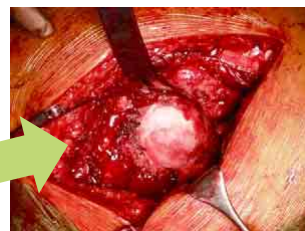当院整形外科では1年間に、股関節や膝関節の変形などによって疼痛に苦しむ患者様に対して人工股関節全置換術を約200例、人工膝関節全置換術を約100例行っています。

今回ご紹介させていただきます先進医療は、“**実物大臓器立体モデルによる手術支援**”と言います。これは**手術計画を術前・術中に手にとって3次元的に確認できる**というもので、**人工関節手術を安全かつ正確に行うための最新の医療技術**です。人工関節手術は長期耐久性が求められる手術であり、人工関節を設置する位置、角度、つまり、**骨のどこをどのような角度で、どの程度切る、ないし削るかが**、術後の合併症の発生に大きく関与するため術前計画が大変重要になってきます。しかしながら、現在術前計画は単純X線という2次元で行うことが一般的で、奥行き感のない状態で計画しなければならず、実際の術野で見る立体的な骨の形状を想像することは容易ではありません。(図1)

図1 従来の方法



単純X線による術前計画



実際の術野

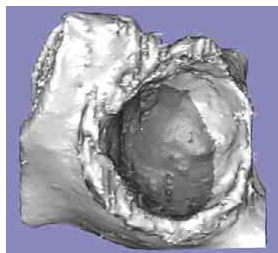


骨のどこを どのような角度で  
どの程度切る・削るか？

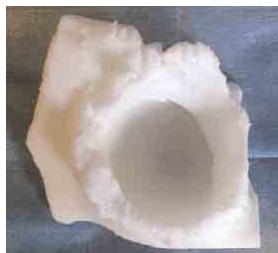そこで患者様の術前CTデータから3次元画像を作成し、その画像を基に人工関節の設置計画を立案し、そして手術対象となる骨の鑄型、“立体モデル”を合成樹脂で製造することにしました。これによって術前の段階から削る量、深さ、方向等を立体的に手にとって確かめることができ、術前計画を術中に忠実に再現することができるようになります(図2)。個々の患者様に合わせた、より正確な手術を目指しチーム全体で取り組んでいく予定です。ご不明な点は整形外科外来までお気軽におたずねください。

図2 先進医療

人工股関節手術の白蓋コンポーネントを設置する際の使用例

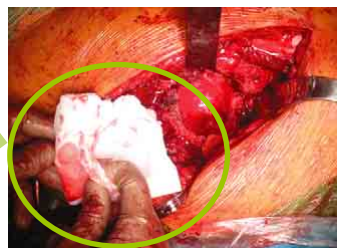

CTデータから3次元画像を作成し、人工関節の設置計画を立案



合成樹脂で製造された骨の鑄型“立体モデル”

“立体モデル”を  
実際に取り、白蓋後方の  
残される骨の厚みにつ  
いて確認をしている



手術中写真

お問い合わせ先 <整形外科外来>  
TEL 06-6416-0289  
月曜～金曜 午後1時～午後4時30分

お気軽に  
ご相談ください。



理念

●● 良質な医療を働く人々に、地域の人々に、そして世界の人々のために ●●

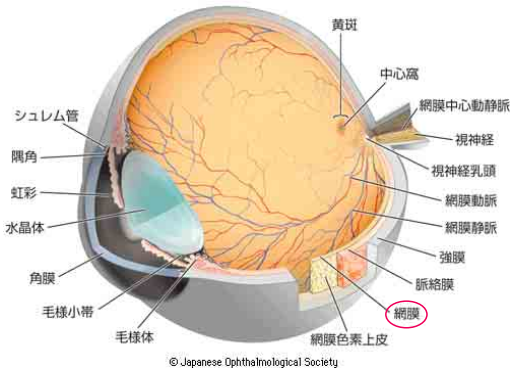
基本方針

- ・私たちは、働く人々の健康確保のための医療活動、即ち「勤労者医療」の中核的役割を担ってこれを推進します。
- ・私たちは、急性期医療機関として良質で安全・高度な医療の提供を行うとともに、地域の諸機関と連携して地域医療の充実を図り「地域に生き、社会に応える病院」としての発展を目指します。
- ・私たちは、患者様の権利を尊重し、医療の質の向上ならびに患者サービスの充実に励み、「信頼され、親しまれる病院」作りを心がけます。
- ・私たちは、「開かれた皆様の病院」として、ボランティアや有志の方々の病院運営への参加・協力を歓迎します。
- ・私たちは、病院使命の効果的な実現のために「働き甲斐のある職場」作りを行い、運営の効率化と経営の合理化を推進します。

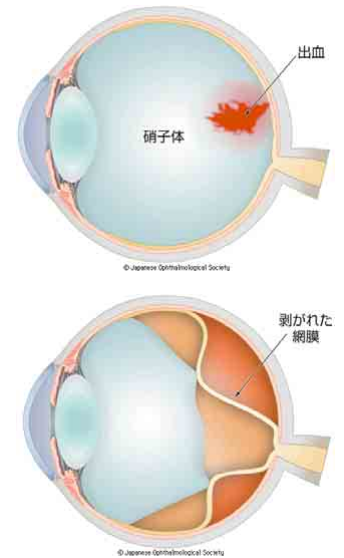


イメージキャラクター  
がれろっこ

## 糖尿病網膜症ってどんな病気？



血糖値が高い状態が長く続くと、網膜の細い血管は少しずつ損傷を受け、変形したりつまったりします。血管がつまると網膜のすみずみまで酸素が行き渡らなくなり、**網膜が酸欠状態**に陥り、その結果として新しい血管(新生血管)を造って酸素不足を補おうとします。**新生血管**はもろいために**容易に出血**を起こします。また、出血すると**網膜にかさぶたのような膜(増殖組織)**が張



ってきて、これが原因で**網膜剥離**を起こすことがあります。**剥離した網膜は光を感じなくなり**、進行とともにその範囲は拡大し**失明に至る**こともあります。(“糖尿病網膜症”が原因で毎年3,000人以上の人が視力を失っています。)

## 糖尿病網膜症の進行の仕方は？

	状 態	症 状	治 療
単 純 網 膜 症	 <p>網膜内の血流が悪くなり始めた網膜症の最初の段階 (毛細血管の一部がこぶのように腫れる、血管の壁から血液が染み出る、血液中の血漿成分が染み出る)</p>	全くない	投薬治療 (血糖値の改善) (初期の単純網膜症なら、血糖コントロールの改善で軽快することもある)
前 増 殖 網 膜 症	 <p>血管が詰まって網膜の一部に血液が流れていない(虚血)部分が生じてきた段階 (血流が悪い部分の細胞が変化してシミのように見える、血流が全く途絶えてしまう、静脈が異常に腫れあがる、血管から染み出た血液成分が網膜内に溜まり網膜が腫れるなど)</p>	ほとんどない (黄斑部に浮腫が起これると著明な視力低下)	投薬治療 (血糖値の改善)  レーザー治療
増 殖 網 膜 症	 <p>虚血部分に酸素や栄養を送り込もうと、新生血管が伸びてくる段階 (新生血管は、大変もろく出血しやすい血管で、網膜の表面や硝子体内に出血が広がると、視力に大きな影響を及ぼす)</p>	視力低下 飛蚊症 失明 (硝子体出血や網膜剥離が起きていなければ、症状がないこともある)	レーザー治療  硝子体手術

## 糖尿病といわれたら

糖尿病網膜症は徐々に進行しますが、注意しなければいけないのは、**かなり進行しても視力の低下などの自覚症状がほとんどない**ということです。ある日突然、目が見えなくなった、目の前が真っ暗になったとあわてて病院に駆け込み、硝子体出血や網膜剥離と診断されることもあります。「忙しくて通院してられない」、「検査しないと見つからないような段階ならまだ大丈夫」といっている人は、合併症が間違いなく発症・進行する確率が高くなります。**糖尿病と診断されたら、定期的に眼科検査を受け、適切な治療を続けていく**ようにしましょう。



早期発見・早期治療が大切です



※眼科受診する際は、散瞳検査(瞳孔を目薬で開いて眼底をじっくり診る検査)が必要となります。散瞳すると多少見にくくなります。数時間で元に戻りますが、運転は危険ですので車での来院はお控えください。

独立行政法人 労働者健康福祉機構 **関西ろうさい病院**

尼崎市稲葉荘3-1-69 TEL 06-6416-1221(代)

HP <http://www.kanrou.net/>

携帯版HP <http://kanrou-mobile.jp/>

ブログ <http://kanrou.blog106.fc2.com/>

発行人 林 紀夫 編集人 堤 圭介

