

# 待機的手術に対する治療方針の決定

## 待機的手術

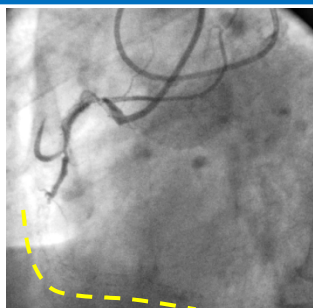
必ず術前カンファレンスを行い、慎重に治療方針を決定致します

心臓 : 循環器内科・心臓血管外科

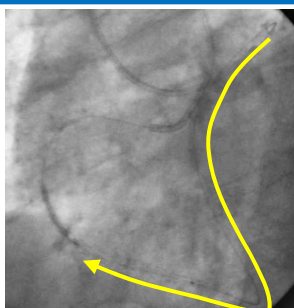
大動脈瘤 : 循環器内科・心臓血管外科・放射線科

末梢血管疾患 : 循環器内科・血管外科・形成外科科・リハビリ科

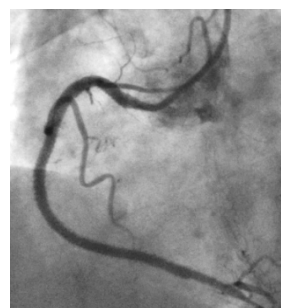
## 60歳代・男性、右冠動脈の慢性完全閉塞病変



右冠動脈中間部より慢性完全閉塞

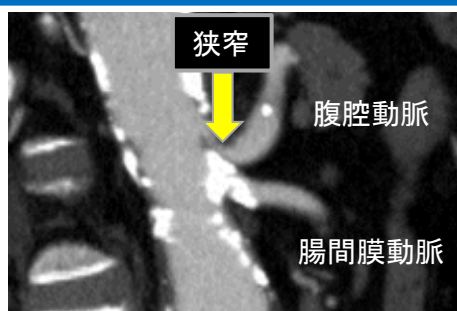


左前下行枝から逆行性にガイドワイヤーをアプローチ



右冠動脈の良好な開大を得た

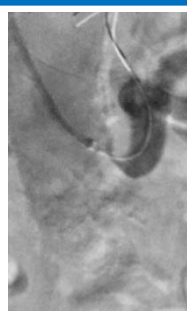
## 70歳代・男性、上腸間膜動脈狭窄による腹痛



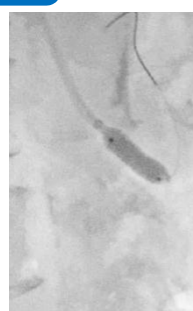
狭窄

腹腔動脈

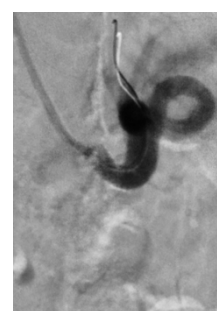
腸間膜動脈



治療前

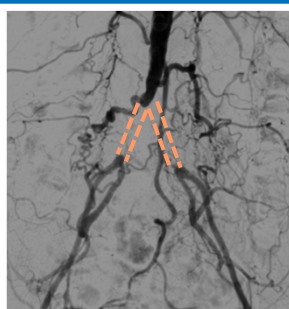


ステント留置

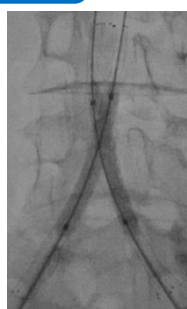


治療後

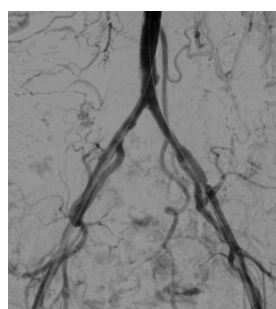
## 60歳代・女性、間歇性跛行



両側総腸骨動脈100%閉塞



ステント留置



ステント留置後造影100%閉塞⇒0%