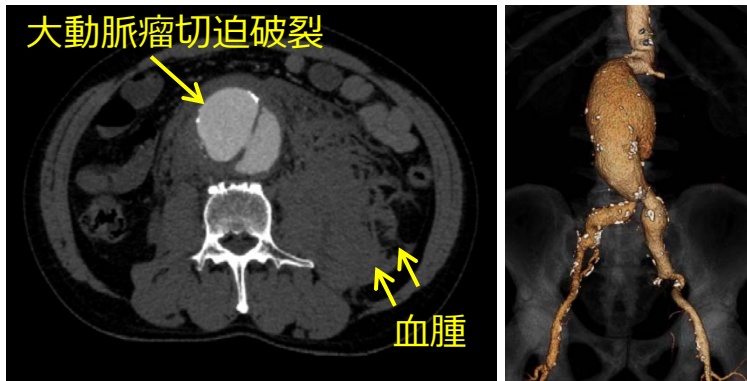
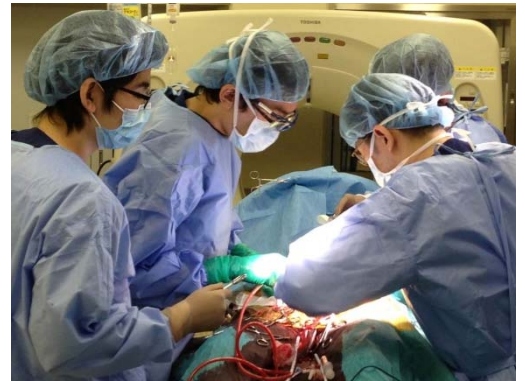

# 緊急手術に対する治療体制

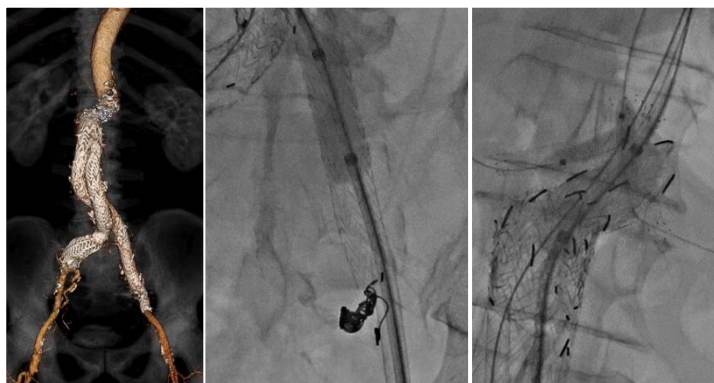## 60歳代・男性、腹部大動脈瘤に対するステントグラフト内挿術



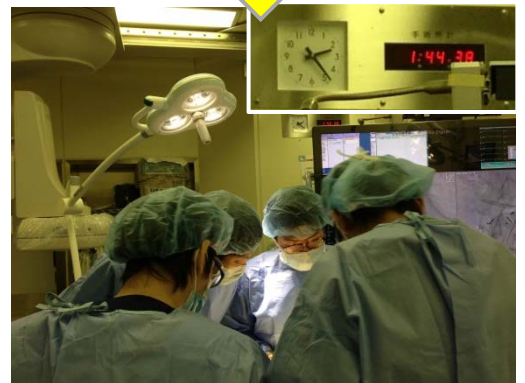腎動脈下—左総腸骨動脈までの最大短径64mmの腹部大動脈瘤の切迫破裂状態、後腹膜に血腫あり



緊急にてステントグラフト内挿術を施行

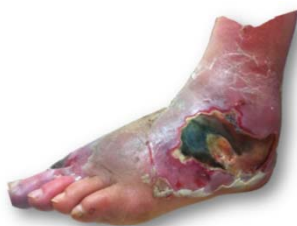

ステントグラフト内挿術後、5日で退院



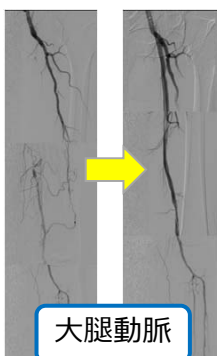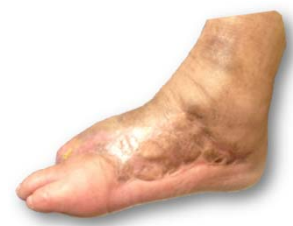深夜の緊急手術、約2時間で終了

## 50歳代・男性 感染を伴う重症下肢虚血に対する集学的治療

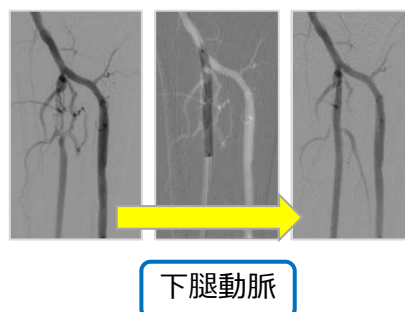


血管内治療

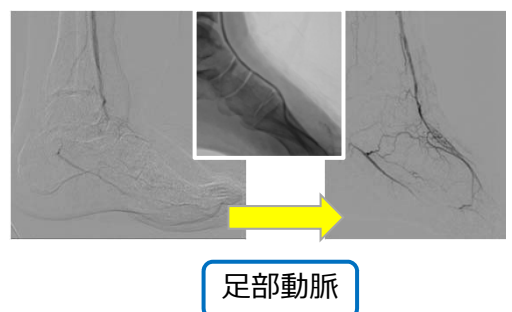
**集学的治療**  
 ✓ 循環器内科  
 ✓ 血管外科  
 ✓ 形成外科  
 ✓ 看護師  
 ✓ 理学療法士 など



大腿動脈



下腿動脈



足部動脈