Kansai Rosai Hospital

関西ろうさい病院 広報誌

さぷりめんと

2015-Mar.
No.32

レントゲンでは見えない早期肺がん（ＣＴ検診の重要性）

呼吸器外科　岩田　隆

■導入が待たれるＣＴ検診

現在、日本人の死亡原因の1位は「がん」であり、その中で死亡数が最も多いがんが「肺がん」です。日本では一般住民に対する年1回の胸部X線撮影による肺がん検診が実施されていますが、アメリカにおいては、米国予防医療専門委員会が、2004 年に推奨レベルⅠ（証拠不十分なレベル）と評価しており、我が国とは異なった判断をしています。胸部X線撮影では、骨や横隔膜、心臓などと重なる部分の読影に限界があるため、早期の小さな肺がんを見つけることができないからです。

これらの発見に威力を発揮するのがＣＴによる検診ですが、厚生労働省は、「現時点において、ＣＴ検診は死亡率減少効果の有無を判断する証拠が不十分であり、対策型検診として実施することは勧められない」と評価しています(※)。

しかし、2011年米国国立がん研究所が、55～74歳のヘビースモーカー（喫煙歴20本／日×30年以上）53,454名を対象に、CTとX線の2種類の検診方法で肺がん死亡率を比較した結果、CTによる検診を受けたグループの肺がん死亡率が約20%減少し、全死亡（肺がん以外の原因も含めた死亡）も7%減少していたことを発表すると、そのわずか4日後、オランダで開催中であった第14回世界肺がん学会は、喫煙者に対する低線量ＣＴ検診を推奨する緊急声明を採択しました。その後、全世界でＣＴ検診を推進する動きが急速に強まってきました。日本でも低線量ＣＴによる肺がん検診が始められていますが、これらはまだ行政によるものではなく、任意の検診として急速に普及しています。今後、公費によるＣＴ検診の普及が望まれますが、そのためには費用の問題や非喫煙者はどうするかなど、解決すべき課題がまだまだあるようです。

※厚生労働省がん研究助成金「がん検診の適切な方法とその評価法の確立に関する研究」班による“有効性評価に基づく肺がん検診ガイドライン”（2006）

■ＣＴ検診でしか見つからない早期肺がん

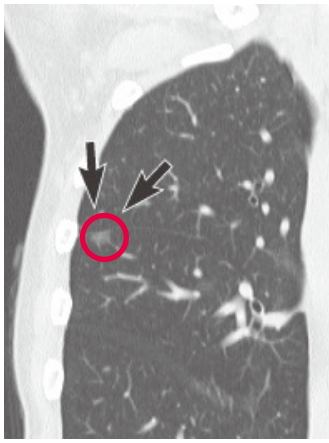

図1　胸部ＣＴ画像
淡いすりガラス状に見える部分ががん細胞

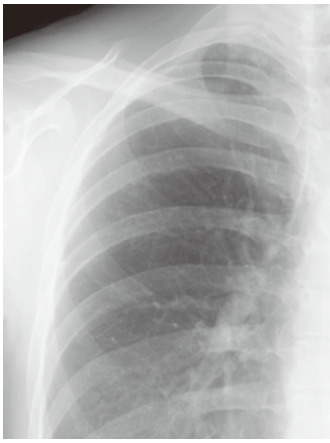

図2　胸部X線画像
肺がんを見つけることは困難

早期肺がんは肺胞構造を破壊せず、肺胞上皮を置換するように進行していくため、病変部に空気を多く含み、ＣＴの所見として「磨りガラス状陰影」と表現されます。ＣＴ画像ですら薄くてぼんやりした陰影（図1）ですので、胸部X線検査では捉えることが出来ません。気管支鏡検査などで生検を行うことも難しいため、経過観察か切除になることが多いですが、これらを切除すると前がん病変や腺がんなどが見つかることが多く、とくに間質への浸潤のない最初期の腺がんでは、切除すれば５年生存率は100%と言われています。早期発見・早期治療のため、とくに喫煙者には肺がんCT検診をお勧めします。詳しくは専門医におたずねください。

関西ろうさい病院の理念　●● 良質な医療を働く人々に、地域の人々に、そして世界の人々のために ●●

病院運営の基本方針

・私たちは、働く人々の健康確保のための医療活動、即ち「勤労者医療」中核的役割を担ってこれを推進します。
・私たちは、急性期医療機関として良質で安全・高度な医療の提供を行うとともに、地域の諸機関と連携して地域医療の充実を図り「地域に生き、社会に応える病院」としての発展を目指します。
・私たちは、患者様の権利を尊重し、医療の質の向上ならびに患者サービスの充実に励み、「信頼され、親しまれる病院」作りを心がけます。
・私たちは、「開かれた皆様の病院」として、ボランティアや有志の方々の病院運営への参加・協力を歓迎します。
・私たちは、病院使命の効果的な実現のために「働き甲斐のある職場」作りを行い、運営の効率化と経営の合理化を推進します。

イメージキャラクター
かんろっこ

Kansai Rosai Hospital

関西ろうさい病院 広報誌

さぶりめんと

2015-Mar.
No.32

シリコンインプラントによる乳房再建術

形成外科　淺田　裕司

■乳房再建

乳癌切除後の乳房再建には様々な方法があり、必ずしもどの方法が最も優れているというものではありません。再建にあたっては、それぞれの患者さんの状態にあった方法や患者さんの考え方などを考慮して、再建方法を決定することになります。

大きく分けると、自家組織(自分の体の組織)による再建とシリコンインプラント(人工物)を用いた再建方法に分かれます。

■シリコンインプラントによる乳房再建の保険適用

シリコンインプラント(図1)による再建は、乳癌切除時の傷のみで再建できる、患者さんの身体的負担が少なく優れた方法です。長らく保険適用外でしたが、平成25年10月に、「インプラントによる乳房再建」が保険適用となり、これでほぼすべての方法での乳房再建が保険適用されることになりました。



図1　左:ラウンド型
右:アナトミカル型(しずく型)

■シリコンインプラントによる乳房再建方法

シリコンインプラントによる乳房再建は、まず組織拡張のためのエキスパンダー(組織拡張器、図2)の埋め込みを行います。エキスパンダーには100ml程度の生理食塩水を注入した状態で手術を終え、後日、創部が落ち着いてから、外来で生理食塩水の追加注入を行います。大きさにもよりますが、1週間に1回程度の注入を数回行い、徐々に皮膚を伸ばしていきます。必要な大きさまで皮膚を伸ばした後は、十分な皮膚の余裕を得るために数ヶ月間待機します。最終的に、エキスパンダーを取り出してインプラントに入れ替え、乳房再建を行います。



図2　エキスパンダー(組織拡張器)

エキスパンダーとシリコンインプラントを用いた乳房再建方法は、身体的負担が少なく非常に優れた方法ですが、いくつかの欠点もあります。インプラントには様々な大きさや形がありますが、あまりに小さな乳房の再建や、下垂の強い乳房の再建は困難です。こうした場合には、反対側乳房の豊胸を行ったり、下垂乳房の釣り上げ固定、縮小などを行うことによって、左右差の少ない再建を行うことが可能です。もちろん、自家組織での再建で対応することも可能です。再建に用いたインプラントが破損する可能性もありますが、現在用いられているインプラントは半固形のコヒーシブシリコンが使われており、万が一破損した場合にも、内容物が流出することのない構造になっています(図3)。ただし、破損した場合には入れ替えが必要とされ、術後は年に1回は受診して頂いて、破損がないかのチェックを行います。

すべての場合に、シリコンインプラントによって良好な形態の乳房再建ができるわけではありませんが、保険適用によって、より多くの患者さんに負担の少ない医療が提供できるようになりました。詳しくは形成外科専門医までお問い合わせください。

図3
故意に破損させたコヒーシブシリコン
(内容物が流出することはない)

独立行政法人 労働者健康福祉機構 関西ろうさい病院
尼崎市稲葉荘3−1−69　TEL 06−6416−1221(代)
HP　http://www.kanrou.net/
ブログ　http://www.kanrou.net/blog
発行人　林　紀夫　　編集人　関根　久芳