「新しく誕生した消化器内科」

―肝疾患診療、消化器癌診療、内視鏡治療での地域医療への貢献を目指して―

消化器内科 部長
医療連携総合センター 医療連携部長　萩原　秀紀

●略歴
昭和60年　卒業
昭和61年　関西労災病院内科
昭和62年　大阪警察病院内科
平成元年　大阪大学第一内科
平成10年　東大阪市立総合病院 消化器科部長
平成21年　関西労災病院内科 第七部長
平成22年　大阪大学医学部臨床教授
平成23年　関西労災病院 消化器内科部長

●資格
平成５年　医学博士（大阪大学）
日本内科学会認定医
平成６年　日本消化器病学会指導医
平成８年　日本肝臓学会指導医
平成13年　日本消化器内視鏡学会指導医

平成21年４月から当院に赴任しております萩原です。諸先生方にはいつも大切な患者様をご紹介いただき、誠にありがとうございます。本年４月から内科の再編に伴い、従来内科の一部門であった消化器グループが独立し、消化器内科として発足致しましたので、当科の特色、診療内容を紹介させていただきます。

昨年４月に林院長（前大阪大学消化器内科学教授）を迎え、現在は萩原（専門領域は肝）以下、伊藤部長（肝、医療情報部長兼任）、望月部長（肝）、牧野副部長（消化管）、糸瀬（肝）、柄川（消化管）、中村、戸田、小豆澤の９名の常勤医と阿部、板倉、嶋吉の３名のレジデントの合計12名と一新されたメンバーで診療を行っています。

消化器内科は、内科の中でも扱う臓器が最も多く、検査や治療手技も多岐にわたっていますが、尼崎市が「がん標準化死亡比」で男性は全国ワースト１位、女性はワースト２位であるという状況を踏まえ、肝疾患診療、消化器癌診療、内視鏡治療を三つの柱に据えることと致しました。

１．肝疾患診療

尼崎市は肝癌でも標準化死亡比が男女とも全国でワースト10に入っており、肝疾患への対策が非常に重要です。当院は肝疾患専門医療機関であり、肝疾患に関連した最新情報に基づく最適な治療を行っています。C型肝炎の治療は新規抗ウイルス薬の開発が続いており、当科も治験実施施設となることが多く、条件の合った患者様には高い有効性が期待できる臨床試験に参加していただいています。ウイルス性肝炎の治療法は急速に進歩しておりますので、HCV抗体やHBs抗原が陽性の方がおられれば是非一度当科にご紹介ください。（図１）

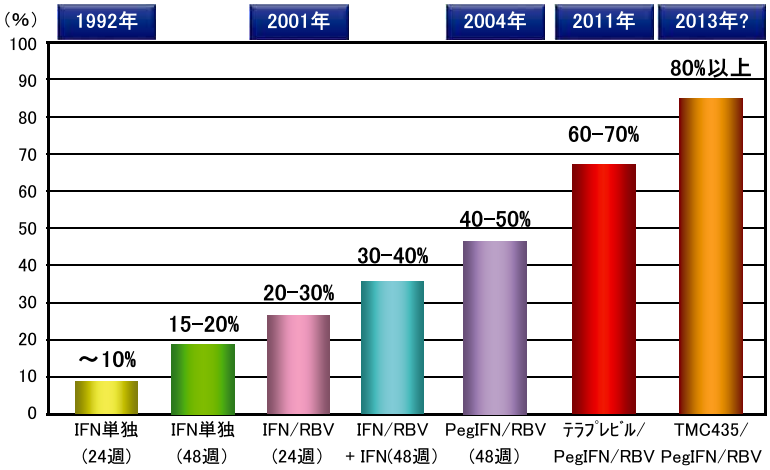

図１：C型慢性肝炎のウイルス駆除（SVR）率の変遷　―１型高ウイルス量―
IFN：インターフェロン、PegIFN：ペグインターフェロン、RBV：リバビリン

肝癌の治療では、昨年以降、消化器外科と放射線科のスタッフも増強され、内科的局所治療のラジオ波焼灼療法（RFA）、エタノール注入療法（PEIT）に加え腹腔鏡下を含む肝切除、経カテーテル的治療（動脈塞栓術、動注療法）がさらにレベルアップしました。当院では消化器外科、放射線科と共同でキャンサーボードを開催し、それぞれの患者様に最適である治療方針を決定しています。RFAについても、以前は少数例のみしか行えておりませんでしたが、伊藤、望月、糸瀬と肝疾患のエキスパートが揃った現在、施行症例数はどんどん増えてきており、週２例以上のペースになってきています。（図２）

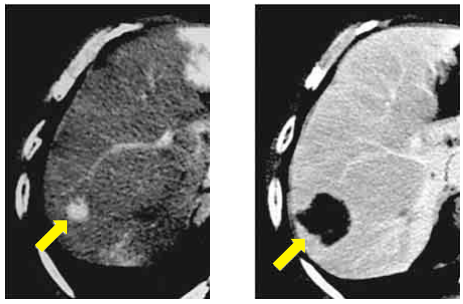

図２：肝細胞癌に対するラジオ波焼灼療法（RFA）
Safety marginを確保して癌部が熱凝固により確実に破壊できる

ウイルス肝炎、肝癌以外にも自己免疫性肝炎や非アルコール性脂肪肝炎（NASH）など様々な肝疾患に年間100件以上の肝生検を行い、病理科と合同で組織検討会を行い、病態の把握と適切な治療方針の決定に役立てています。

2．消化器癌診療

当院は地域がん診療連携拠点病院に指定されています。食道癌、胃癌、大腸癌については牧野、柄川を中心にキャンサーボードで治療法を決定し、ガイドラインに準じて治療を行っています。内視鏡治療や手術の適応がない症例では、QOLや栄養管理にも注意しながら、化学療法や化学放射線療法で予後改善を目指しています。膵癌、胆道癌については、PET-CTも用いて進行度を正確に評価し、閉塞性黄疸症例には内視鏡的または経皮経肝胆道ドレナージやステント留置術施行後に集学的治療に取り組んでいます。今後、膵腫瘍などの診断には超音波内視鏡下穿刺吸引生検（EUS-FNA）が重要となりますが、当科でも昨年度にコンベックス型超音波内視鏡を導入し、検査に対応できる体制を整えました。

3．内視鏡治療

早期の消化管癌に対する内視鏡治療は従来の粘膜切除術（EMR）から粘膜下層剥離術（ESD）に大きくシフトしてきました。当科では中村を中心に、年間50例程度のESDを行ってきましたが、今年に入ってからは週２例のペースで治療を行っており、内視鏡カンファレンス、キャンサーボードで適応を判定し、一括切除による確実な治療を目指しています。腺腫や早期胃癌が疑われる例などは是非当科にご紹介ください。内視鏡的大腸ポリープ切除、EMRは年間300例以上、食道静脈瘤硬化療法・結紮術は年間のべ50例以上、内視鏡的止血術も100例以上の実績があり、消化管ステント留置術も行っております。（図３）

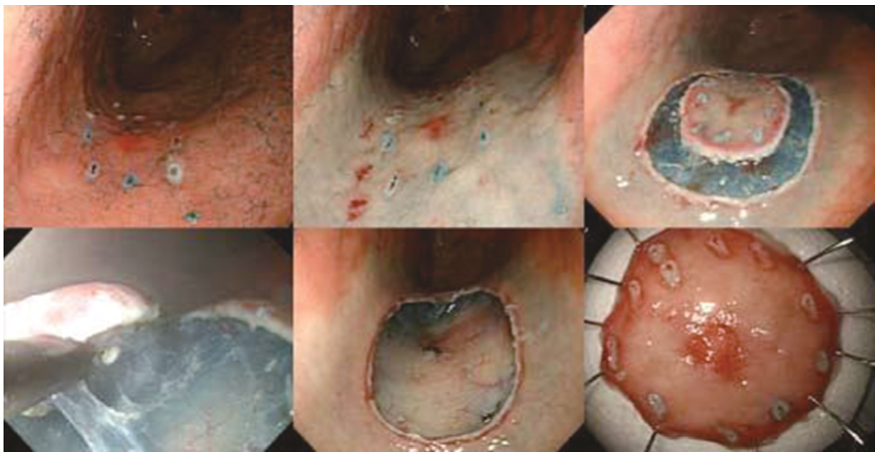

図３：早期胃癌に対する内視鏡的粘膜下層剥離術（ESD）
大きな病変も一括切除することで、確実な治療が可能となる

内視鏡室もこれまでは当院の規模からすると十分なスペースが確保されていませんでしたが、移設・拡充が計画されており、拡充後はリカバリーも備え鎮静下内視鏡や経鼻内視鏡にも対応できるようになり、ますます地域の先生方のお役に立てるような体制となります。

もちろん上記以外の消化器疾患にも積極的に取り組んでまいります。残念ながら病院の診療科体制から、アルコール依存症や向精神薬を使用されている患者様への対応は当面困難ではありますが、安全かつ最新、最適な治療を提供させていただけるようスタッフ一同日々精進しております。今後ともご指導、ご鞭撻いただきますとともに、新生した当科に是非ご紹介いただきますようよろしくお願い致します。

消化器内科医集合写真