末梢動脈疾患の最新治療

●略歴
平成17年　大阪大学卒業
関西労災病院　循環器内科
●資格
日本内科学会　認定内科医

循環器内科　岡本　慎

はじめに

平素は関西労災病院循環器内科に大切な患者様をご紹介いただき、誠にありがとうございます。当科では、冠動脈、不整脈、心不全、末梢血管のいずれにも力をいれて診療に取り組んでおりますが、今回は大動脈瘤とともに末梢血管部門の大きな柱となっている下肢閉塞性動脈硬化症の新たな治療について紹介させていただきます。

下肢閉塞性動脈硬化症の概要

閉塞性末梢動脈疾患は、大きくは急性疾患と慢性疾患とに分けられます。慢性疾患は閉塞性動脈硬化症と閉塞性血栓血管炎が大部分を占め、ほかには膝窩動脈捕捉症候群や外膜嚢腫、遺残坐骨動脈や動脈瘤の血栓性閉塞、線維筋性異形成症等があります。閉塞性血栓血管炎は、我が国において1970年頃までは慢性動脈閉塞症の60～70%を占めていましたが、近年では著明に減少しており、現在では閉塞性動脈硬化症がその大部分を占めるようになっています。

下肢閉塞性動脈硬化症の症状としては、冷感やしびれ感、間歇性跛行、安静時疼痛、潰瘍壊疽があり、病態の重症度を分類するものとしてFontaine分類やRutherford分類が用いられます(表1)。血行再建治療の適応となるのは、下肢動脈血流不全を原因として上記のような症状が出現しているときとなります。

表1　末梢動脈疾患の分類

Fontaine分類		Rutherford分類	
Stage	Clinical	Category	Clinical
I	無症候	0	無症候
IIa	軽度の跛行	1	軽度跛行
IIb	中等度から高度の跛行	2	中等度の跛行
		3	高度の跛行
III	安静時疼痛	4	安静時疼痛
IV	潰瘍、壊疽	5	組織欠損(小)
		6	組織欠損(大)

下肢閉塞性動脈硬化症の治療

下肢動脈の血流不全に対する血行再建治療は、血管内治療(カテーテル治療)とバイパス手術があります。このどちらを選択するかは、ガイドラインをふまえつつ個々の患者背景と患肢背景を加味して判断します。バイパス手術は確立された治療法でありますが、昨今の血管内治療の成績向上とともに血管内治療が適応となる症例が増加しています。血管内治療の成績向上の大きな理由の一つが、治療機器の進歩です。その中でも本邦の

下肢動脈領域における最近の話題として、大腿膝窩動脈に使用可能なステントが認可されたことが挙げられます。2012年にZilver® PTX®薬剤溶出型末梢血管用ステント(クックメディカル社、図1)、2013年にはMisago®ステント(テルモ社、図2)が使用可能となりました。それまでステントは腸骨動脈領域のみであり、大腿膝窩動脈領域の狭窄に対してはバルーンのみが使用可能でした。そのため、バルーン拡張した後に残存狭窄や血管解離が発生した場合に、その対処に難渋しておりました。上記ステントが使用可能となった現在では、残存狭窄や血管解離の問題が解決され、更に積極的な血管内治療が施行可能となっています。

図1

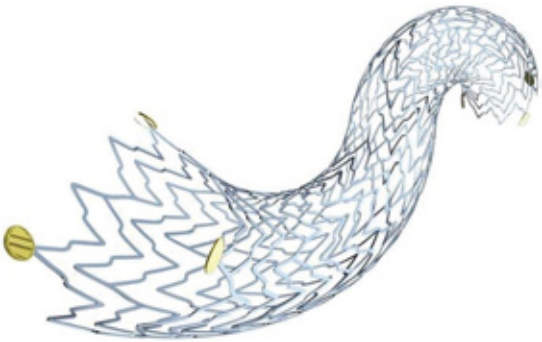

図2

これら新しいステントの本邦における成績の報告が待たれるところですが、海外の報告では治療1年後のステント開存率は、いずれも80%を超える良好な成績です。当科では、患者・患肢背景とステント特性に鑑みて、この2種のステントを使い分けています(図3 症例は70代女性)。

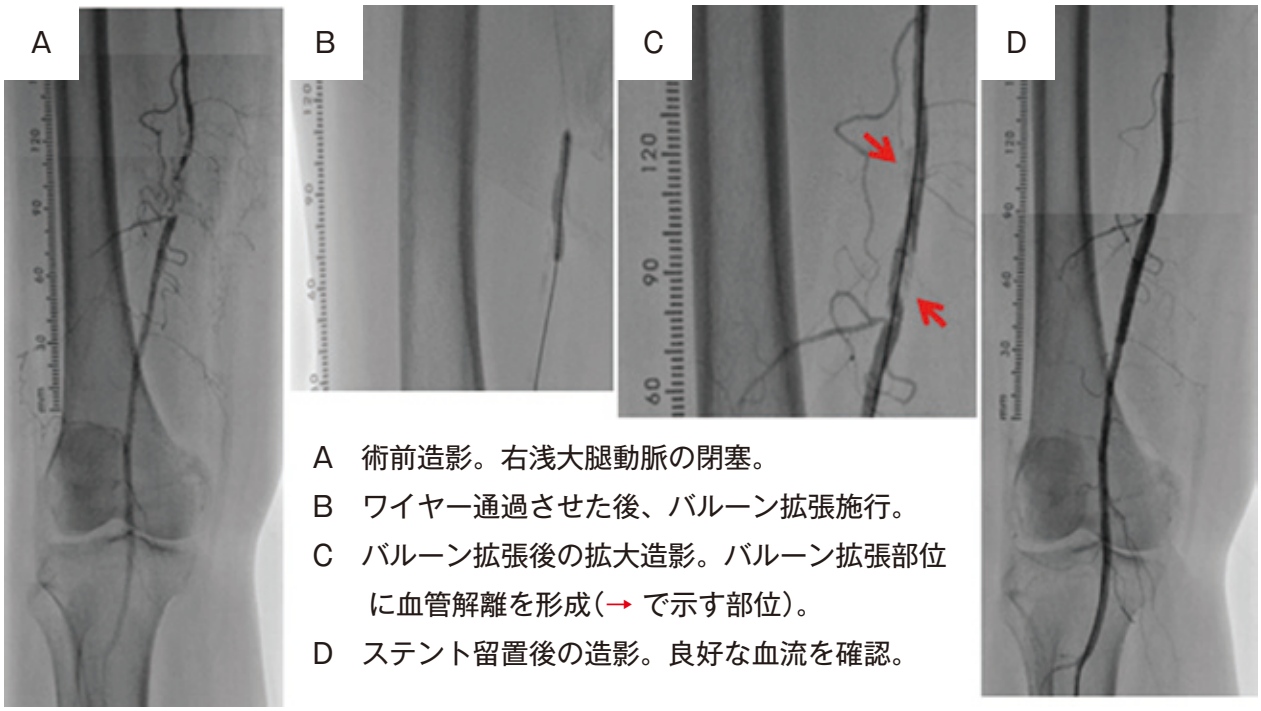

A　術前造影。右浅大腿動脈の閉塞。
B　ワイヤー通過させた後、バルーン拡張施行。
C　バルーン拡張後の拡大造影。バルーン拡張部位に血管解離を形成(→ で示す部位)。
D　ステント留置後の造影。良好な血流を確認。

図3

最後に

以上、簡単ではありますが、末梢動脈疾患の新たな治療について紹介させていただきました。今後も新たな医療機器が認可されていくと思われます。当科では国内外の関連学会や研究会にて積極的に発表を行い、同分野における最新最善の治療を患者様に提供できるよう研鑽を続けております。また、当施設は新たな機器の治験担当となることも多く、患者様により有効となり得る治療を受けていただくことも可能です。今後も末梢動脈疾患の患者様がいらっしゃいましたら当科までご紹介くださいますようお願い申し上げます。